早期發現、早期治療系列 之 ~ 腱鞘囊腫「筋瘤」

何謂腱鞘及作用如何？

腱鞘的「鞘」字，是指套在肌腱表面圓筒型的套子。腱鞘包覆在肌腱的外圍，猶如中空管狀，像鞘（裝刀劍的套子）一樣的保護肌腱（如圖一），腱鞘內含有淡黃色的黏稠液體，具有潤滑的作用，可使肌腱在腱鞘內流利的滑動。所以腱鞘具有保護肌腱的作用；凡是身體活動關節都有它的存在：如手腕、足踝關節處有許多的細小的肌腱，支配著手腕指、足踝趾的靈敏動作，又要不受外層一些支持韌帶所阻礙，所以這就是腱鞘所就發揮的最大功用。目的在於約束肌腱使之固定及滑車的功用，減少肌腱與骨面因動作所產生的磨擦。

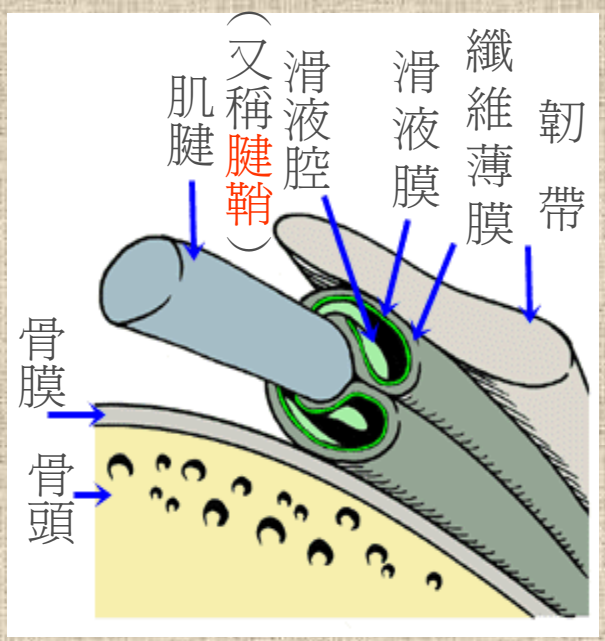

解剖圖（圖一）

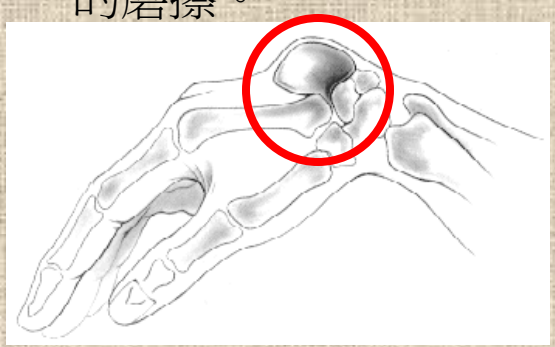

手腕之腱鞘囊腫（圖二）

何謂腱鞘囊腫「筋瘤」及發生原因 ？

腱鞘囊腫又稱「肌腱瘤」，俗稱「筋瘤」。
造成可能原因爲：
1.重複性的手部運動，肌腱在腱鞘中滑動過度頻繁。
2.關節囊周圍結締組織退化病變的結果。
3.關節及腱鞘受傷之後腱鞘內膜過度拉扯、撕裂突出。

由於以上三種可能原因以致於腱鞘或關節囊附近的皮下淺表部分，造成半球狀軟質突起（如圖二、圖三），有分爲單房性或多房性的結構附著於關節肌腱滑動處。囊腫的外膜爲堅韌的纖維性結締組織，內膜白而光滑。其中內容物爲粘性果凍狀柔軟之粘蛋白。摸起來軟軟的，最後逐漸變硬。

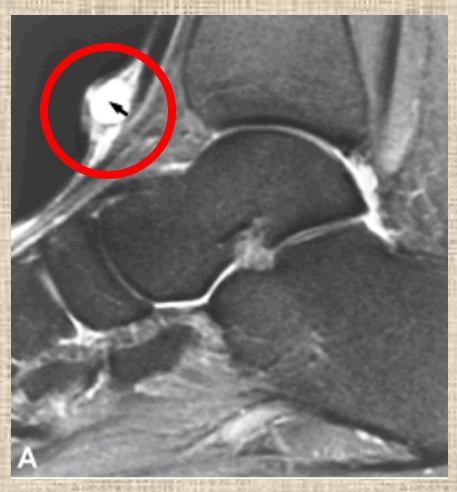

足背之腱鞘囊腫（圖三）

好發部位：

在手腕部的軟組腫瘤中，大部分都是良性的腫瘤，惡性的腫瘤很少，而腱鞘囊腫大概就佔了百分之50-70，甚至更高的比率。多見於婦女（如圖四）,有時亦可發現在勞動階級的男性工人或患部用力活動較多的青壯年，好發於腕掌部（如圖五），其次爲腕掌橈側、踝前、足背（如圖六）等處。當囊腫影響到肌腱通過腱鞘管的伸縮自如的滑動時，關節會卡在某一階段無法做和緩的動作，也就是會卡在狹窄的某一部份，勉強通過時，即產生板機樣的動作及彈響聲。當腱鞘囊腫發生在手指則是可能造成「彈響指」或稱爲「板機指」（如圖七）的原因之一。發生在內側手腕上，則可能造成「手腕隧道症候群」的症狀更加嚴重。

多發生於女性（圖四）

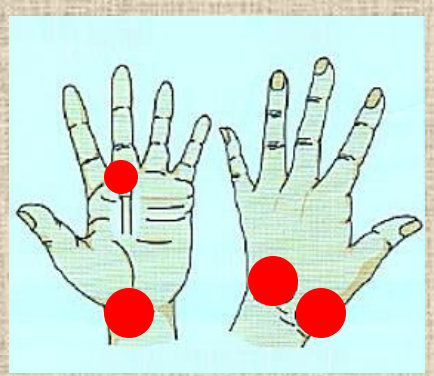

好發部位（圖五）

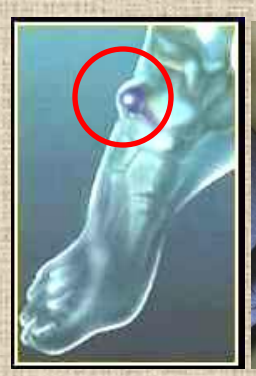

踝前、足背（圖六）

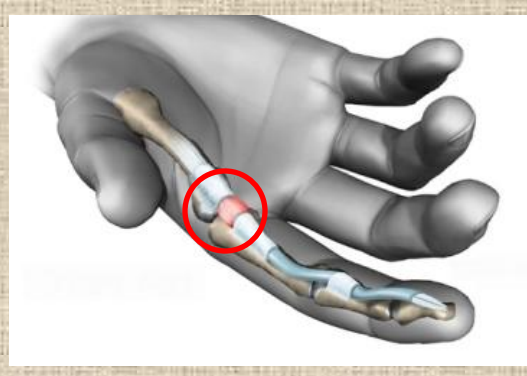

發生於手指滑車造成彈響指（圖七）

治療：

在手腕部的軟組織腫瘤中，大部分都是良性的腫瘤，惡性的腫瘤很少，而腱鞘囊腫大概就佔了百分之50到70，甚至更高的比率。通常小而無痛的腱鞘囊腫可以觀察，局部休息一段時間後可能自行消退或消失。但如果囊腫過大，則可能會壓迫局部構造而產生疼痛，壓迫到神經也會產生麻痺或無力的現象，必須積極處理。最常見的處理方法爲，用針頭將囊腫液吸出，外觀上有點像果凍似的膠狀物。這種處理方法缺點是復發機會很高，達50%以上。如果採行手術治療，則必須將囊腫的根部一併移除（如圖八），以減少復發機會。

由於腱鞘囊腫一般認爲與重複性的動作有關，所以在治療的考量中，還必須設法找出造成囊腫的原因，可能患者在日常生活或工作中無意間重複傷害這些構造，必須靠醫師從職業、生活習慣上抽絲剝繭，找出原因。此外，手術移除囊腫後除了局部需要做壓迫貼紮外，可以考慮穿戴副木讓關節休息，但穿戴期間不宜太長，一般不超過四週，以免造成關節僵硬。

手術切除之情形（圖八）